

Specijalizirani trening upotrebom naprednih tehnologija za osposobljavanje i specijalizaciju stručnjaka u području odgoja, obrazovanja i skrbi djece predškolske dobi



Co-funded by  
the European Union



**Specijalizirani trening upotrebom  
naprednih tehnologija  
za osposobljavanje i specijalizaciju  
stručnjaka u području odgoja,  
obrazovanja i skrbi djece  
predškolske dobi**

**MODUL III.7**

**Spina bifida i ozljeda leđne moždine u  
djetinjstvu**

Nastavnik

Dra. Montserrat Santamaría Vázquez  
Departamento de Ciencias de la Salud  
Universidad de Burgos

e-EarlyCare-T



Projekt e-EarlyCare-T (“Specialized and updated training on supporting advanced technologies for early childhood education and care professionals and graduates”), broj 2021-1-ES01-KA220-SCH-000032661, je sufinanciran sredstvima Europske komisije iz Erasmus+ programa, ključne aktivnosti KA220 Strateško partnerstvo u području odgoja i općeg obrazovanja. Sadržaj ove publikacije odražava isključivo stavove autora. Europska komisija i Španjolski institut za internacionalizaciju obrazovanja (Spanish Service for the Internationalization of Education) (SEPIE) se ne smatraju odgovornim za bilo kakvu uporabu informacija sadržanih u njoj.

## Sadržaj

---

<b>I. UVOD</b>	<b>4</b>
<b>II. CILJEVI</b>	<b>4</b>
<b>III. SADRŽAJ SPECIFIČAN ZA TEMU</b>	<b>4</b>
<b>1. Definicija i klasifikacija spine bifide.</b>	<b>4</b>
1.1 Klasifikacija spine bifide	5
<b>2. Uzroci i čimbenici prevencije spine bifide</b>	<b>6</b>
2.1 Etiologija i čimbenici prevencije	6
<b>3. Liječenje spine bifide</b>	<b>6</b>
<b>4. Posljedice i funkcionalne implikacije</b>	<b>7</b>
<b>5. Hidrocefalus</b>	<b>7</b>
<b>6. Arnold Chiari malformacija</b>	<b>8</b>
<b>7. Ozljeda leđne moždine u djetinjstvu</b>	<b>9</b>
<b>8. Prijedlog intervencija kod spine bifide i ozljeda leđne moždine.</b>	<b>9</b>
8.1 Ciljevi intervencijskog programa iz fizioterapije	10
8.2 Ciljevi intervencijskog programa iz radne terapije	10
8.3 Web aplikacija eEarlyCare	11
8.4 Ostalo	11
<b>IV. SAŽETAK</b>	<b>11</b>
<b>V. RJEČNIK POJMOVA</b>	<b>12</b>
<b>VI. LITERATURA</b>	<b>13</b>
<b>SLIKE</b>	<b>13</b>
<b>VII. MREŽNI IZVORI</b>	<b>14</b>

Specijalizirani trening upotrebom naprednih tehnologija za osposobljavanje i specijalizaciju stručnjaka u području odgoja, obrazovanja i skrbi djece predškolske dobi

## I. Uvod

Ova se tema bavi definicijom, klasifikacijom i etiologijom spine bifide (SB), kao i njezinim liječenjem te funkcionalnim posljedicama. Isto tako, ukratko su definirani i objašnjeni poremećaja koji se mogu pojaviti uz SB, poput hidrocefalusa i Arnold Chiari malformacije. Konačno, predložene su osnove multidisciplinarnog intervencijskog programa poticanja ranog razvoja već u dobi od 0 do 6 godina za djecu s SB-om ili ozljedom leđne moždine u djetinjstvu.

## II. Ciljevi

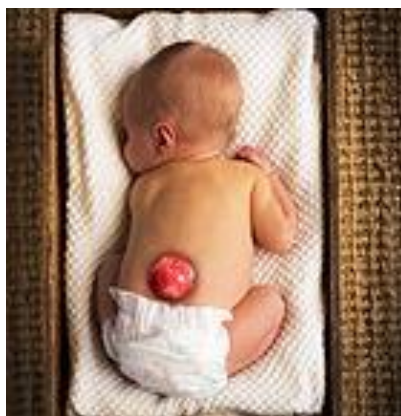Ciljevi ove tematske cjeline su:

- Razumijeti što je spina bifida i njezine glavne funkcionalne posljedice.
- Razviti multidisciplinarni program ranog liječenja za djecu od 0 do 6 godina.

## III. Sadržaj specifičan za temu

### 1. Definicija i klasifikacija spine bifide.

Tijekom embrionalnog razvoja kralješci se zatvaraju u kralježnički kanal, čime se istovremeno štiti sadržaj neuronskog kanala (moždane ovojnice i leđne moždine). U slučajevima spine bifide (SB) to se ne događa i sadržaj postaje izložen. Bebe se rađaju s cistom na leđima (slika 1) koja se mora kirurški odstraniti u prvim satima/danima nakon rođenja.



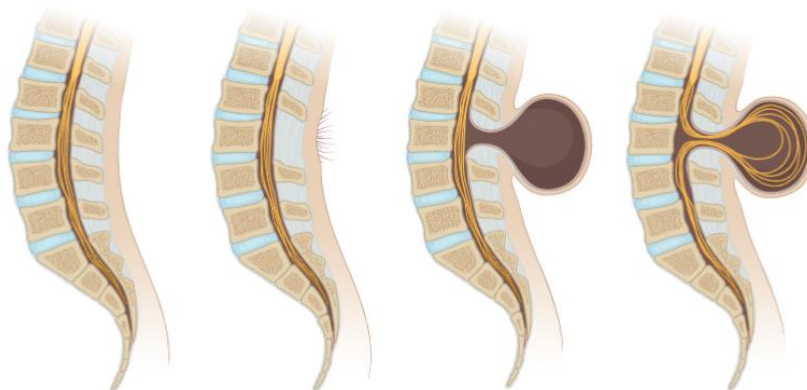
Slika 1: Beba s SB-om prije operacije.

Spina bífida se može definirati kao kongenitalnu malformaciju koju karakterizira nedostatak spajanja jednog ili više lukova kralježaka, sa ili bez izbočenja moždanih ovojnica ili leđne moždine, pri čemu sadržaj neuronskog kanala ostaje izložen (Gallar Pérez -Albaladejo, M., 2016).

### 1.1 Klasifikacija spine bifide

Ovisno o tome je li sadržaj medularnog kanala izbočen ili ne, SB se klasificira na sljedeći način (Gallar Pérez-Albaladejo, M., 2016.):

- **Skrivena spina bífida.** Neki lukovi kralježaka nisu srasli, a lezija je cijelom dužinom prekrivena kožom. Skrivena spina bífida može ostati neotkrivena cijeli život ili se može slučajno otkriti na rendgenskom snimku kralježnice. Nije povezana niti s jednom vrstom simptoma, osim što se ponekad na tom području može pojaviti dlaka ili mrlja na koži (slika 2).
- **Otvorena spina bífida.** U tim slučajevima, lezija izgleda kao izbočenje prekriveno membranom u obliku ciste. Ako ova cista sadrži samo moždane ovojnice, naziva se **meningokela**, ali ako pored moždanih ovojnica sadrži i dio leđne moždine, naziva se **mijelomeningokela** (slika 2). Mijelomeningokela je najozbiljnija podvrsta spine bifide i može imati brojne posljedice.



**Slika 2: Klasifikacija spine bifide: normalna, okultna, meningokela, mijelomeningokela.**

Težina meningokele ili mijelomeningokele ovisi o nekoliko čimbenika (Gallar Pérez-Albaladejo, M., 2016.):

- Lokacija: što je više položena (cervikalno područje), to su veće posljedice, budući da zahvaća više živčanih korijena.

- Zahvaćenost: što je veći dio kralježnice zahvaćen, veće su i posljedice. Podrazumijeva broj živčanih korijena koji se nalaze u cisti.
- Prisutnost ili nepostojanje drugih povezanih malformacija, kao što je hidrocefalus ili Arnold Chiari sindrom. Njihova prisutnost povezana je s većim funkcionalnim posljedicama. Osim ove dvije malformacije koje su ponekad udružene, postoje i druge komplikacije poput sindroma vezane leđne moždine koje također uzrokuju veće funkcionalne komplikacije.

## 2. Uzroci i čimbenici prevencije spine bifide

Prevalencija malformacija neuralne cijevi u Španjolskoj je između 8 i 10 na svakih 10 000 novorođenčadi, od kojih je više od polovice zahvaćeno SB-om (prema Španjolskoj zajedničkoj studiji kongenitalnih malformacija) (AMEB, 2022.). Drugi defekti neuralne cijevi, kao što su anencefalija ili encefalokela, smatraju se bolestima niske prevalencije, a njihove su posljedice puno ozbiljnije od onih u SB.

### 2.1 Etiologija i čimbenici prevencije

Uzrok SB-a je nepoznat, iako se njezina pojava povezuje s različitim čimbenicima kao što su nedostatak folne kiseline u majke, uzimanje valproične kiseline (antiepileptika) ili etetrinata (lijek protiv psorijaze ili akni) tijekom trudnoće.

Prevencija bi stoga uključivala uzimanje folne kiseline u žena koje planiraju trudnoću (mora se uzimati najmanje godinu dana prije trudnoće) i drugih alternativnih lijekova po preporuci stručnjaka.

S druge strane, rana dijagnoza SB-a tijekom trudnoće može se postaviti biokemijskim metodama, kao što je određivanje količine alfa-fetoproteina u majke. Može se otkriti i ultrazvukom, no teško ju je zamijetiti u prvim tjednima trudnoće.

## 3. Liječenje spine bifide

U slučaju otvorenih lezija, kao što je već spomenuto, beba mora biti podvrgnuta operaciji odmah nakon rođenja kako bi se cista zatvorila. To je složena operacija o čijem ishodu ovisi i prognoza funkcionalnosti djeteta.

Budući da su posljedice SB višestruke i vrlo složene, liječenju mora pristupiti multidisciplinarni tim:

- Medicinski tretman: u proces liječenja SB-a od rođenja uključeni su brojni stručnjaci, u prvom redu neurokirurzi, ali kasnije, zbog manifestacija i

komplikacija SB-a mogu intervenirati i drugi specijalisti, poput urologa, traumatologa, rehabilitatora i pedijataru.

- Rehabilitacijski tretman: djeca s SB-om moraju dobiti rehabilitacijski tretman tijekom ranog djetinjstva, a možda i kasnije, koji bi trebao uključivati specijaliste fizioterapije, radne terapije, ortopedije i psihologije.

Što se tiče rehabilitacije, važno je što prije započeti s programom rane skrbi kako bi se povećale dječje sposobnosti i poticao njihov razvoj u svim područjima.

#### 4. Posljedice i funkcionalne implikacije

SB se smatra polideformirajućom bolešću koja zahvaća više organa koja nastaje kao posljedica neurološkog poremećaja, izloženosti moždane ovojnice i korijena živaca. Općenito, posljedice ovog poremećaja su sljedeće (Gallar Pérez-Albaladejo, M., 2016.):

- Slabost mišića ili čak potpuna paraliza mišića niže od ozljede. Što je veća ozljeda, to će stvarati veće poteškoće, pa ako je ozljeda na gornjem dijelu kralježnice, dijete neće moći hodati, a može imati problema i sa slabošću ruku. Često će pacijenti morati koristiti proizvode za podršku kretanju, bilo da se radi o štakama, hodalicama ili invalidskim kolicima. Također kao rezultat ove mišićne slabosti ili paralize, djeca s SB-om mogu imati široku paletu ortopedskih deformacija kao što su skolioza klupska stopala ili klinasta stopala.
- Gubitak osjeta niže od lezije. Između ostalih postoji rizik od ozljeda i opekline.
- Slabost mišića mjehura i crijevnog sustava. Može se javiti urinarna i fekalna inkontinencija, što zahtjeva posebnu njegu. Uz nošenje pelena, ponekad je potrebna i periodička kateterizacija (jednom ili dva puta dnevno). Među problemima probavnog sustava, javlja se i zatvor koji može dovesti do rektalnog prolapsa.
- Hidrocefalus. Ova komplikacija javlja se u 70% djece s SB-om (objašnjeno u nastavku teksta).
- Druge posljedice: preuranjeni pubertet, sklonost pretilosti, Arnold Chiari malformacija.

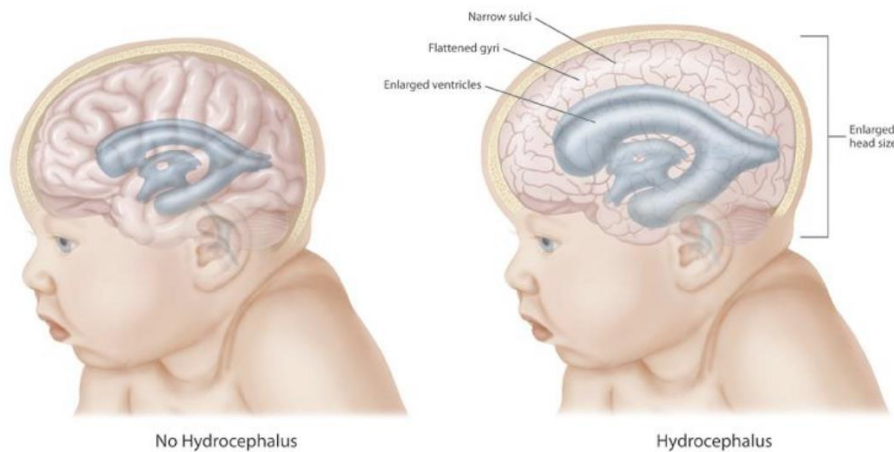
#### 5. Hidrocefalus

Jedna je od najčešćih komplikacija SB-a, iako se može pojaviti i nepovezano s SB-om kao primarna patologija koja može uzrokovati invalidnost.

To je nakupljanje cerebrospinalne tekućine (likvora) u mozgu, zbog slabe cirkulacije ili njezine neadekvatne reapsorpcije.

Ovo povećanje količine likvora podrazumijeva porast veličine moždanih klijetki (gdje se proizvodi ova tekućina), a to zauzvrat dovodi do povećanja tlaka u mozgu koji deformira lubanju. Kako bi se izbjegle ozljede mozga potrebno je što prije intervenirati. Da bi se to postiglo u moždane klijetke se mora postaviti zalistak koji izbacuje višak likvora u peritonealnu šupljinu (abdomen) ili u šuplju venu.

Ponekad je hidrocefalus također povezan s kašnjenjem u motoričkom i kognitivnom razvoju, što bi u slučaju povezanosti s SB-om dodatno pogoršalo njezine posljedice.



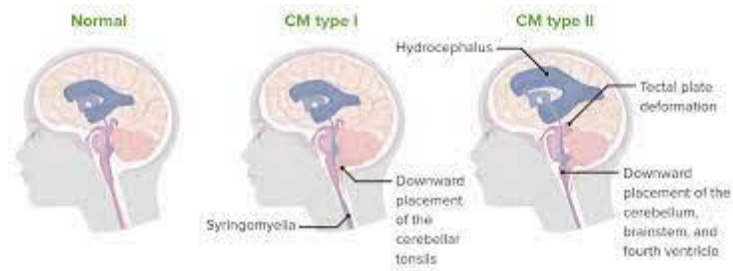
**Slika 3: Slika moždanih komora: bez hidrocefalusa i sa hidrocefalusom.**

## 6. Arnold Chiari malformacija

Arnold Chiari malformacija je rijetka bolest, koja se također može ispoljiti izolirano ili kao komplikacija SB-a. Kada je povezana s SB-om, nazivamo je tipom 2, a sastoji se od spuštanja malog mozga i donjeg dijela IV moždane komore prema medularnom kanalu, što također dovodi do produljenja moždanog debla.

Ne mora biti povezana s drugim simptomima, iako ponekad uzrokuje poteškoće s gutanjem ili disanjem kao i slabost u rukama.





**Slika 3: Arnold Chiari malformacija: prikaz normalne anatomije CNS-a te Arnold Chiari malformacije tip I i tip II.**

## 7. Ozljeda leđne moždine u djetinjstvu

Ozljeda leđne moždine, pojam je koji se odnosi na prisutnost oštećenja leđne moždine, kao posljedice različitih traumatskih ili netraumatskih procesa. Stoga se SB može uvrstiti među ozljede leđne moždine netraumatskog podrijetla. Ipak, ozljede traumatskog podrijetla (saobraćajne nesreće, padovi i sl.) češće su u mlađih odraslih osoba. Iako su u ranom djetinjstvu rijetkost, važno je obratiti pažnju i na činjenicu da postoje i djeca s traumatskim ozljedama leđne moždine.

Posljedice ovih traumatskih ozljeda leđne moždine vrlo su slične onima kod SB-a, osim što ne podrazumijevaju, primjerice, rizik od hidrocefalusa ili drugih malformacija. Dije le iste simptome poput slabosti mišića ili paralize dijelova tijela niže od ozljede, gubitka osjeta te slabosti mišića mjehura i crijevnog sustava.

Kao i kod SB-a, liječenje također zahtijeva multiprofesionalni pristup, kako bi se djetetu pružili intervencijski programi koji olakšavaju njegov razvoj i stjecanje neovisnosti.

## 8. Prijedlog intervencija kod spine bifide i ozljeda leđne moždine.

Pristup, kako u SB-u tako i u ozljedama leđne moždine, mora biti, kao što je već spomenuto, **multidisciplinarnan**. U slučaju SB-a prva godina djetetova života, a u slučaju ozljede leđne moždine prva godina od nastanka lezije, bit će obilježena uglavnom medicinskim intervencijama i pokušajima stabilizacije lezije (zatvaranje ciste, liječenje hidrocefalusa ako se pojavi itd.).

Kada se ozljeda medicinski stabilizira, prikladno je da dijete što prije započne program ranog poticanja razvoja djece kako bi ostvario svoj puni potencijal.

## 8.1 Ciljevi intervencijskog programa iz fizioterapije

Sa stajališta **fizioterapije**, ciljevi programa trebali bi se prvenstveno usredotočiti na:

- jačanje očuvane muskulature, počevši od mišića za kontrolu trupa zbog potrebe potpore sjedećem položaju, pa do donjih i gornjih ekstremiteta ako su zahvaćeni.
- Samostalno kretanje, sa ili bez ortopedskih pomagala. Ta ortopedska pomagala mogu biti, između ostalog, udlage za stopala, bitutori (slika 5), štace, hodalice ili invalidska kolica.



Slika 5: Dugi bitutori sa pojasnim sidrištem.

- Izbjegavanje ortopedske deformacije. U idealnom slučaju, program treba započeti od rođenja, čak i kada dijete ostane u bolnici. S terapijom treba započeti i kod djece u inkubatorima kako bi se izbjegla pojava teških deformiteta. Neki od deformiteta koji se mogu pojaviti su:
  - Deformiteti trupa: skolioza, lumbalna hiperlordoza, torakalna kifoza.
  - Najčešći deformiteti na donjim ekstremitetima su: fleksija kuka, iščašenja kuka, varus/valgus koljena te ekvinus/varus/valgus stopala.

## 8.2 Ciljevi intervencijskog programa iz radne terapije

Sa stajališta **radne terapije**, program intervencije trebao bi imati sljedeće ciljeve:

- Postizanje neovisnosti u aktivnostima svakodnevnog života (engl. Activities of Daily Living, ADL), u korelaciji sa dinamikom razvoja djeteta (vidi modul 6).

- Savjetovanje i obučavanje o načinu korištenja pomagala potrebnih za postizanje ove neovisnosti. Osim pomagala za kretanje (hodalice, štake, invalidska kolica), djeca s SB-om i ozljedom leđne moždine mogu trebati i druge proizvode koji bi im mogli pomoći u svakodnevnom životu, poput prilagođenih pribora za jelo, posuđa ili školskog pribora.
- Prilagodba okoline koja bi mogla olakšati postizanje neovisnosti djeteta.
- Također je važno uključiti obitelj u multidisciplinarni program kao dio intervencije.

### 8.3 Web aplikacija eEarlyCare

Web aplikacija eEarlyCare nudi mogućnost izrade prijedloga programa za terapijsku intervenciju, a aplikacija bi se mogla primijeniti i za djecu s SB-om i ozljedom leđne moždine (Sáiz-Manzanares, Marticorena-Sánchez i Árnaiz-González, 2020; 2022; Sáiz-Manzanares i sur., 2020). Detaljnija studija aplikacije prikazana je u Modulu VII.3.

### 8.4 Ostalo

Stanje djeteta s teškoćama u razvoju stvara emotivno breme s kojim je ponekad teško upravljati i na koje treba obratiti pozornost.

Također, posebno u slučajevima stečene ozljede leđne moždine, djeca trebaju, čak i u tako ranoj dobi, **psihološku pomoć** da bi se lakše suočila s poteškoćama koje nosi njihovo stanje.

Ovisno o opsegu ozljede i prisutnosti drugih komplikacija, može biti potrebna intervencija više različitih stručnjaka:

- U slučaju zastoja u kognitivnom razvoju, program mora obratiti pažnju i na ovaj dio.
- Medicinsko osoblje također mora voditi računa o lezijama koje se mogu pojaviti na koži, primjerice na prisutnost dekubitusa.
- Potreban je i nutricionist da bi se izbjegla pretilost kojoj su djeca s SB-om sklona.

## IV. Sažetak

U poglavlju je definirana SB i prikazana je njezina klasifikacija, kao i njezine glavne funkcionalne posljedice, ukratko opisani su hidrocefalus i Arnold Chiari-eva malformacija, koji se obično povezuju s SB-om. Isto tako, utvrdili su se i najvažniji



ciljevi programa ranog poticanja razvojadjece s SB-om ili ozljedom leđne moždine u djetinjstvu.

## V. Rječnik pojmova

**Anencefalija:** Malformacija neuralne cijevi, koja podrazumijeva izostanak razvoja dijelova mozga (bilo da se radi o dijelovima velikog mozga, moždanog debla ili malog mozga) tijekom embrionalnog razvoja. To je vrlo ozbiljna malformacija.

**Spinalni kanal ili vertebralni kanal:** središnji, šuplji dio kralježnice u kojem se nalazi leđna moždina.

**Encefalokela:** izbočina u obliku ciste na lubanji, u kojoj se nalaze moždane ovojnice i dijelovi mozga. Javlja se tijekom embrionalnog razvoja i vrlo je ozbiljna malformacija .

**Skolioza:** Deformacija kralježnice, koja podrazumijeva njezinu zakrivljenost u anteriorno-posteriornoj ravnini u obliku slova "C" ili čak u obliku slova "S". Također obuhvaća rotaciju jednog ili više kralježaka.

**Sfinkter:** Mišić koji kontrolira pražnjenje mokraćnog mjehura ili crijeva, ovisno o tome je li urinarni ili analni sfinkter.

**Hidrocefalus:** prekomjerno nakupljanje cerebrospinalne tekućine u mozgu.

**Privezana moždina:** Ovo je neurološko stanje u kojem je leđna moždina pričvršćena (vezana) za okolna tkiva kralježničkog stupa. To sprječava pomicanje i rast leđne moždine kako dijete raste.

**Meninge:** membrane koja okružuje leđnu moždinu.

**Meningokela:** Vrsta otvorene spina bifide.

**Mijeloschisis:** sinonim za spinu bifidu.

**Mijelomeningokela:** Vrsta otvorene Spina Bifide.

**Varusno stopalo:** Deformacija stopala koja zauzima položaj slova "C", savijajući prednji dio stopala prema unutra.

**Konjsko stopalo:** deformacija stopala, u kojoj stopalo izgleda istegnuto s vrhom okrenutim prema dolje (kao hodanje na vrhovima prstiju).

**Rektalni prolaps:** Tijekom defekacije, dio rektuma izlazi van. Obično se javlja kod beba no kada uspiju kontrolirati nuždu obično nestaje.

**Preuranjeni pubertet:** Pojava je nastanka pubertetau djevojčica sa spinom bifidom, s posljedičnom pojavom menstruacije s 8 ili 9 godina starosti.

**Rachischisis:** sinonim za spinu bifidu.

## VI. Literatura

AMAEB. (7 de septiembre de 2022). *Datos de interés*. <https://ameb.es/datos-de-interes/>

Gallar Pérez-Albaladejo, M. (2016). *Guía de la Espina Bífida*. Asociación de Espina Bífida e Hidrocefalia de Alicante. Alicante. Disponible en: <http://aebha.org/wp-content/uploads/2016/04/GU%C3%8DA-ESPINA-B%C3%8DFIDA-COMPLETA.pdf>

Sáiz-Manzanares, M.C., Marticorena, R., y Arnaiz-Gonzalez, Á. (2022). Improvements for therapeutic intervention from the use of web applications and machine learning techniques in different affectations in children aged 0-6 years. *Int.J. Environ.Res. Public Health*, 19, 6558. <https://doi.org/10.3390/ijerph19116558>

Sáiz-Manzanares, M.C., Marticorena, R., & Arnaiz, Á. (2020). Evaluation of Functional Abilities in 0-6 Year Olds: An Analysis with the eEarlyCare Computer Application. (2020). *Int. J. Environ. Res. Public Health*, 17(9), 3315, 1-17 <https://doi.org/10.3390/ijerph17093315>

Sáiz-Manzanares, M.C., Marticorena, R., Arnaiz, Á., Díez-Pastor, J.F., y García-Osorio, C.I. (2020). Measuring the functional abilities of children aged 3-6 years old with observational methods and computer tools. *Journal of Visualized Experiments*, e60247, 1-17. <https://doi.org/10.3791/60247>

## Slike

Slika 1: <https://www.scientificanimations.com>, CC BY-SA 4.0  
<<https://creativecommons.org/licenses/by-sa/4.0/>>, via Wikimedia Commons

Slika 2: Mirana Gavami, CC BY-SA 4.0  
<<https://creativecommons.org/licenses/by-sa/4.0/>>, via Wikimedia Commons

Specijalizirani trening upotrebom naprednih tehnologija za osposobljavanje i specijalizaciju stručnjaka u području odgoja, obrazovanja i skrbi djece predškolske dobi

---

Slika 3: CDC, Public domain, via Wikimedia Commons

Slika 4: <https://www.lecturio.com/es/concepts/malformaciones-de-chiari/>

Slika 5: <https://www.ortopediamostkoff.com.mx/producto/ortesis-miembros-inferiores/pierna/afo-por-sus-siglas-en-ingles-ankle-foot-orthosis-ortesis-de-tobillo-pie/>

## VII. Mrežni izvori

Living with Spina Bifida: Data that Make a Difference:

<https://www.cdc.gov/ncbddd/spinabifida/documents/cdcworklivingwithspinabifida.pdf>

Free resources about SB, available in English and Spanish:

<https://www.cdc.gov/ncbddd/spanish/spinabifida/freematerials.html>

<http://aebha.org/wp-content/uploads/2016/04/GU%C3%8DA-ESPINA-B%C3%8DFIDA-COMPLETA.pdf>